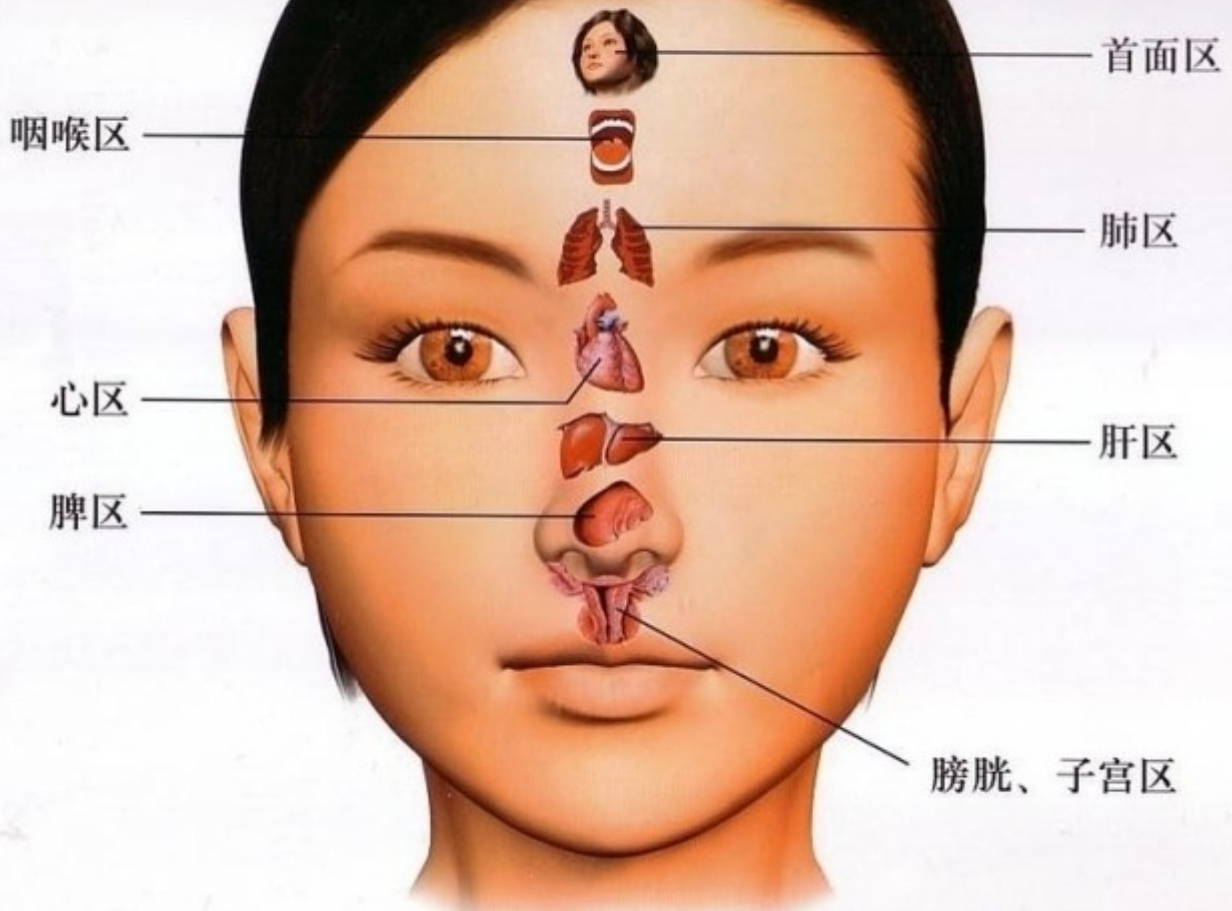

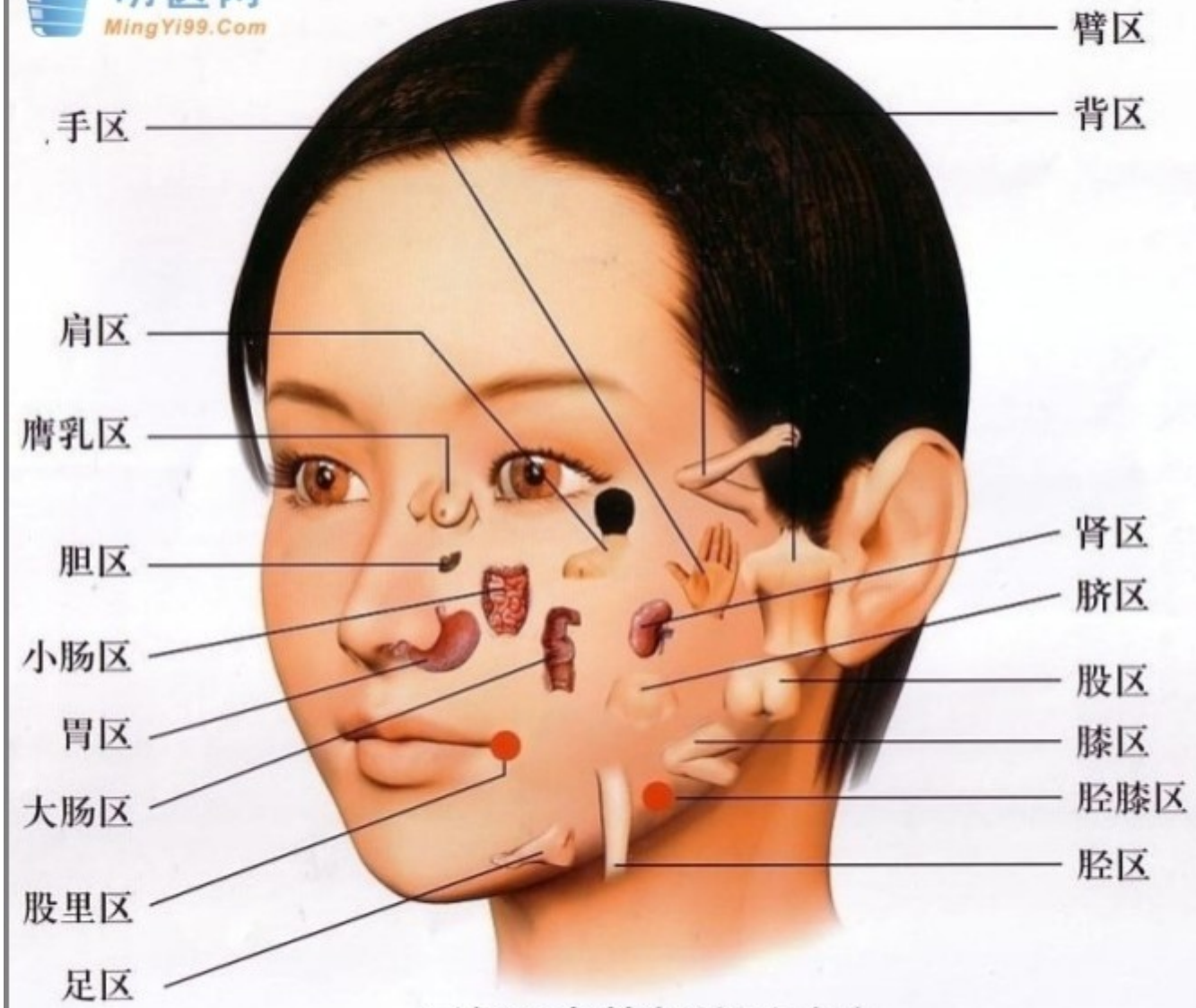


灵枢五色篇望诊图（1）

面部与脏腑对应分布图

面部反映整体各部位生理信息，使面部成为整体完整的缩影。面部的各部分属不同的脏腑，是面部望诊的基础。古今面部分属则有所不同。传统的面部脏腑是在《内经》有关脏象、气血、经络分布的理论基础上而形成的。

古代面部分属——根据《灵枢·五色篇》的分法，把整个面部分为：鼻部称为明堂，眉间称为阙，额称庭(颜)，颊侧称为藩，耳门称为蔽。

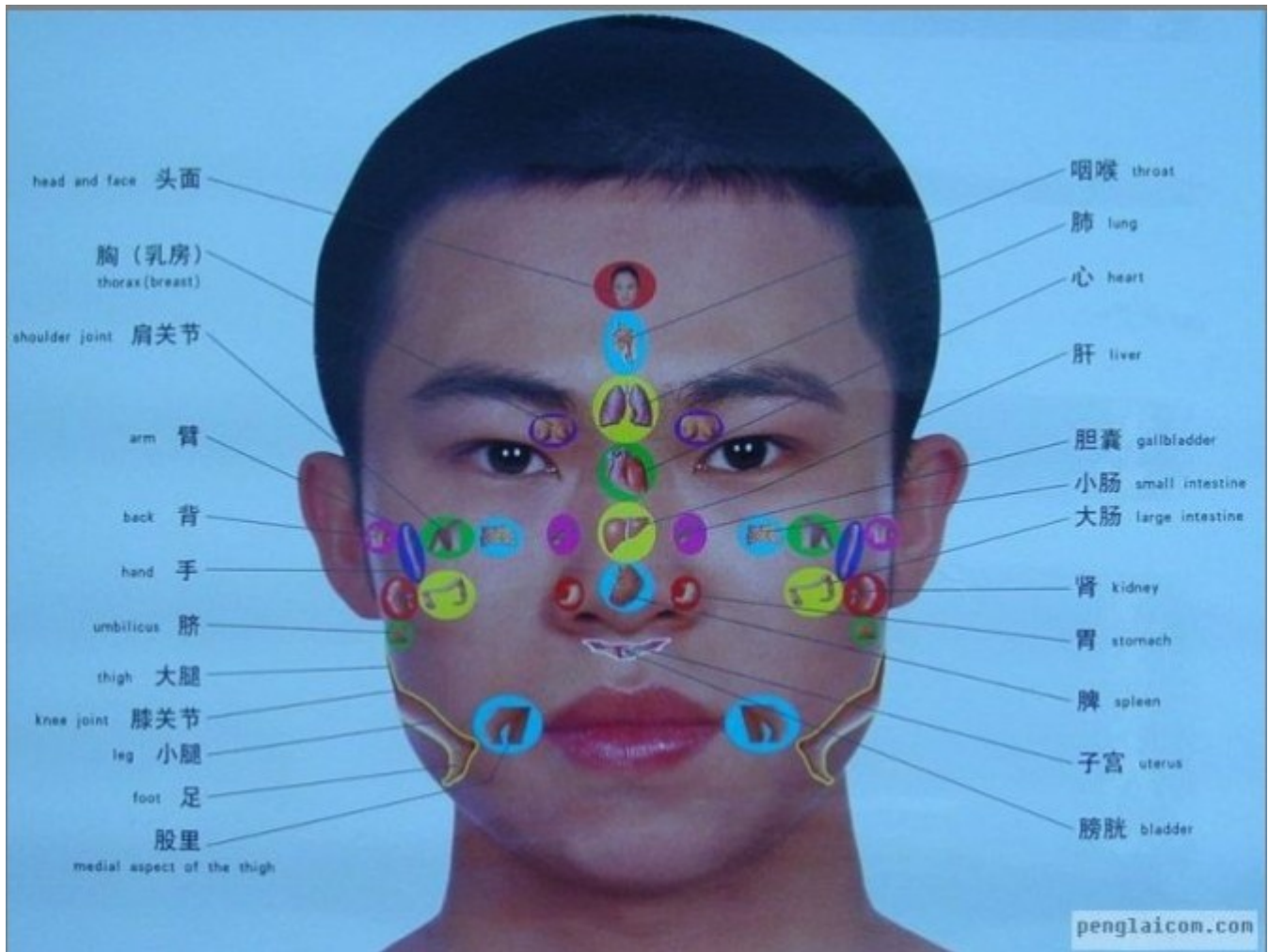


灵枢五色篇望诊图 (2)

面部各部分与五脏相关位置是：

庭（额）为首面；阙上（眉心上）为咽喉；阙中（印堂、眉心）为肺；阙下（下极、山根、鼻根）为心；下极之下（直下、年寿、鼻柱）为肝肝部左右（鼻柱旁）为胆；肝下（面王、准头、鼻尖）为脾；方上（鼻翼、脾两旁）为胃；中央（颧骨下）为大肠；挟大肠（颊）为肾；明堂以上（鼻翼旁）为小肠；明堂以下（人中）为膀胱。

胱、子处。



1、心理压力：反射区域在额上 1 / 3 至发际处(即发际一圈)，此处出现青春痘：(疙瘩)，或和面部额色不一样，说明此人心理压力比较重。若出现斑；说明心脏有疾病(如：心肌无力)；有痣、痞子，说明心脏功能先天不足。

2、心脏：反射区域在两眼角之间的鼻梁处，此处出现横纹或横纹比较明显，证明心律不齐或心脏状况不好；若出现的横纹深而且舌头上面也有很深的竖纹(沟)，可能是有比较严重的心脏病。心脏病者一般小肠功能不好；还能引发血管、脑、甲状腺、甲状旁腺等疾病。下耳唇有皱纹是冠心病，嘴唇发紫是心脏病。

3、脑：反射区域在两眉头之间，此处出现竖纹，竖纹很深并且本

部位发红的话，证明此人心脑血管供血不足、头痛、神经衰弱、多梦、睡眠不良、心悸、烦躁等

4、肺：(呼吸系统、咽喉、气管、扁桃腺等)：反射区域在两眉 1 / 2 之间；额头 1 / 3 以下的部位。若额头中间比较凹，且颜色晦暗、或发青、或有斑，说明此人肺部有疾病，呼吸不畅；如有粉刺，证明此人近期患过感冒或喉咙疼。若两眉头部位有痣、痞子或发白，则证明此人有咽喉炎、或扁桃体炎，或胸闷气短，或肺有病。眉头向上部有凸起，也是有肺疾。肺功能不好的人，一般大肠排泄功能不好。

5、胸(乳)：反射区域在两眼角与鼻梁之间。若男性此部位晦暗或发青，说明他胸闷气短。若女性此部位晦暗或发青，说明她经期时乳房胀痛。上眼皮内侧部位有痣、痞子或闭上眼睛此部位有粉痘状的突起，说明女性乳房有小叶增生、男性胸膜炎。若女性眼角部位有小包，说明女性乳腺增生或乳腺积瘤。

6、肝；反射区在两眉 1 / 2 处至太阳穴以上，额头 1 / 3 以下的部位，及鼻梁中段 (即鼻梁最高处)。若这两个部位发青暗或有斑，而此人比较年轻或是有钱的老板或是大官，可能是脂肪肝。若这两个部位或其中一个部位有青春痘 (疙瘩)，证明此人肝火旺。若太阳穴处有斑，证明肝功能衰弱。若鼻梁高处有斑，还可能是肝火大，情绪不稳定、更年期等。若这两处都有明显的斑，且脸色晦暗无华，看起来很难看，人也比较清瘦，即说明此人有肝病 (肝炎或肝硬化)。眉中央有痣，眼球发黄，且面色非常黄是乙肝。从鼻梁处一直青到鼻头可能是癌或瘤！

7、胆：反射区域在鼻梁高处的外测部位。若此部位有红血丝状、

青春痘，或早晨起床后嘴里发苦，说明胆部有了较微炎症；若有斑，可能有胆囊炎。若此部位有竖褶子、或笑时有竖褶子，说明此人胆囊有问题。若此部位有痣、痞子，证明胆功能先天不足。若把右手放在右肋下(胆就在此部位)，左手握拳击打右手背，若此部位疼痛的话，即是胆囊炎；若刺痛的厉害的话，可能是胆结石。胆有问题的人可能肥胖。眼下面胆区有一对明显的斑或有痣、痞子，是胆结石。眼袋晦暗亦证明胆不好。

8、肾：反射区在眼外角平线与耳中部垂起直线相交向下至下巴的部位。若此部位有红血丝，青春痘，或有斑，证明此人肾虚，一般倦怠，腰背及腿部酸疼。此部位有很深且大的斑，极有可能是肾结石。若此部位有病或痞子证明此人肾功能先天不足，也会腰、腿及背部酸疼。肾虚可导致膀胱、生殖系统、性腺等疾病。眼角有很深的鱼尾纹。耳旁有竖褶子，也是肾虚的表现。肾区如有病或痞子且脑区竖纹很深，证明此人患有高血压或预示将来要患有脑血栓疾病。

9、膀胱：反射区域在鼻下人中两侧的鼻根部位。此部位发红，有红血丝、青春痘、生疮等，证明有膀胱炎，会出现小便赤黄、稍频急等症，膀胱炎也可引起腰部酸痛。女性患膀胱炎，有时是妇科有问题。鼻根发红，但尿不频、急且整个鼻梁骨发红，证明是鼻炎。

10、脾：反射区域在鼻头。若鼻头发红或酒糟鼻者或鼻头肿大，证明脾热或脾大，一般感觉头重，脸颊疼，心烦等。若鼻头发黄或白，是脾虚，会出现汗多、畏风、四肢懒动，倦怠、不嗜食等。

11、胃：反射区域在鼻翼。若鼻翼发红，是胃火，易饥饿，口臭。有红血丝且比较严重，一般是胃炎。饭前胃疼，一般是胃炎。

饭后一、二小时腹疼是胃溃疡，压痛点在腹部正中或稍偏左处；饭后二到四小时腹痛是十二指肠溃疡，痛法在两排肋骨中间靠近心窝的地方，类似针刺一般，严重者可痛到后背，压痛点在腹部稍偏右处。若鼻翼灰青，是胃寒，与其握手时能感到此人手指尖发凉，此人受风寒肚子痛，拉稀等。而鼻翼部青瘪者，一般以前胃痛，形成病根，可引起萎缩性胃炎，而萎缩性胃炎引发胃癌的可能性较大。鼻翼薄且沟深证明是萎缩性胃炎。

12、小肠：反射区域在颧骨下方偏内侧部位。若此部位有红血丝、青春痘、斑、痣或痞子，证明小肠吸收功能不好，一般人会瘦弱。

13、大肠：反射区域在颧骨下方偏外侧部位。若此部位有红血丝、青春痘、斑、痣、痞子，说明此人大肠排泄功能失调，一般会大便干燥、便秘或便溏，若此部位有呈半月状的斑，证明此人是便秘或痔疮。鼻根下部线和外眼角下垂线交点处是直肠反射区，此处有斑是痔疮，若此处发红或有白点，有直肠癌变的可能。

14、生殖系统：反射区域在人中及嘴唇四周部位。若女性嘴唇下面有痣、痞子、下巴发红、而肾的反射区域比较光洁的话，证明此人子宫后倾，腰部酸痛。若女性嘴唇四周有痣、痞子，而肾反射区域也不好，或女性的嘴唇四周发青、发乌或发白，肾的反射区域也不好，这两种情况一般都证明此人性冷淡。若女性人中有痞子，一般是她子宫有疾病。若男性嘴唇上周有痣、痞子，而肾反射区域也不好，说明此人生殖系统有问题。若40岁以上的男性的上嘴唇比较厚，可能是前列腺增大；若上嘴唇有粉刺，且好了又生者，可能是前列腺炎。男性上嘴唇不平，有沟沟，是男性性功能障碍，男性

上嘴唇两边发红，也是前列腺炎。

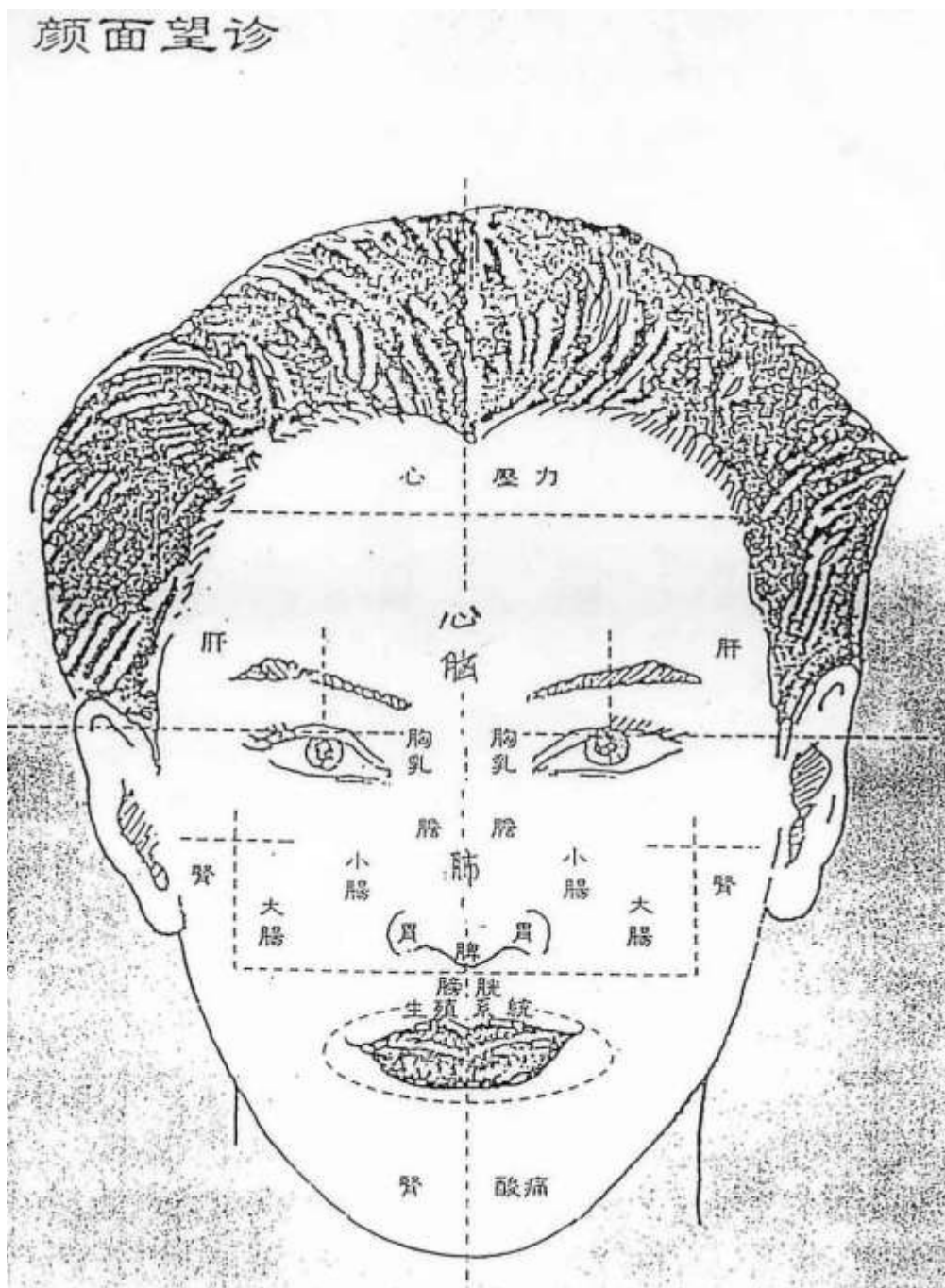
附：(1) 上眼皮有痣，证明头晕。(2)任何部位反射区有痣或瘡子，证明祖上都患过该部位疾病。(3)糖尿病：鼻头坑坑洼洼且肾区有红血丝及鼻翼发红。大眼皮浮肿嘴爆皮舌中间有红线可能是糖尿病。(4)眼睛周围发暗，证明大脑供血不足。易引起三叉神经疼及睡眠不良。(5)喉咙如有两条青筋，证明是风湿性关节炎。(6)整个面部有斑，属于血小板减少症。

额头靠近发迹三分之一处，如果有症状，代表心血管机能不良或精神压力大。如果有痣，则表示心血管机能先天不良。如果是疙瘩或红肿、发青、发紫、发黑、发暗，则表示现在或已有一段时间心血管机能不良或精神压力大。如果是斑或色素沉淀，则表示心血管机能长期不良或长期精神压力过大。两眉间及两眉二分之一处，靠中间画圈部分，代表呼吸系统肺、咽、喉。两眉二分之一处靠外画圈部分包括太阳穴，代表肝脏。两眼下方，颧骨上方代表胆。两眼之间的鼻根处，代表心脑血管。两眼与鼻根两侧间，男代表胸腔、女代表乳腺，男女都是交叉着看的。肝脏的另外一个位置是在鼻梁中断，胆的位置在鼻梁中断两侧，所谓肝胆相连，肝胆相照。鼻头代表脾，鼻翼代表胃。颧骨下方至鼻头下端大U字平行处，偏外侧代表大肠。偏内侧小U字处代表小肠。颧骨至耳之间包括耳朵、脸颊区域，代表肾功能。人中代表膀胱。嘴四周代表生殖系统。下巴代表肾或身上有酸痛；全脸青春痘，代表精神压力大或体内机能失衡。

中医面诊实用诊法

现代面诊法是在中医学理论指导下，结合生物全息论发展起来的。

因此在面部相应脏器分布、诊察方法上与传统中医面诊有所不同。身体的异常变化，可能发生在面部变化出现之前或之后。检查面部，可发现有骨的形状、肌肉紧张度、弹性、收缩力的变化，还可能有肿胀、皱纹、结痂、缺陷、面部皮肤颜色改变及充血、疼痛等。如欲知哪一脏器有病，只要看一下面部所表示的部位，有无上述异常变化，如有，即表明其对应脏器有疾病，一般判断如下：



1、如果在面部出现皱纹、斑点和皮色改变，表明所在部位的相应脏器失调。

2、如面部出现小疙瘩、充血、肿胀，表明所在部位的相应脏器遭受病菌感染，侵入血液。

3、黑眼眶，表明肾脏、卵巢或膀胱有病。

4、巩膜黄染表明肝脏有病。

现代面诊方法简便易掌握，而且诊断准确率亦较高，是现代中医诊断疾病的主要手段。

现代面诊研究

由于面诊在中医诊断疾病上有很重要的价值，不仅已引起许多现代中医学者的重视，且对面诊双进一步深入研究的成果，对临床诊断、治疗疾病有重要的价值。

一、面部蟹爪纹颌与疾病

根据临床观察，蟹爪纹在面部颌与主病有一定规律，心病以颧区布纹为主；肝病、肝肾同病以鼻、颊区为主；肺病以颧区为主；肾病以颊区为主；脾病缺乏特异性。经对肺癌、阻塞性肺气肿、冠心病、脑血管意外、高血压等观察，发现面部蟹爪纹的颌和深浅对诊断治疗有一定的参考价值。

二、面部色诊与危重

面部色诊不仅对慢性病有诊断价值，而且对危重病也有诊断意义。如心衰病人面色黧黑，凡心脏病二尖瓣狭窄、闭锁不全者面色萎黄，双颧微红；肝硬化和肝癌病人面色甚黑；慢性肾炎尿毒症病人面色黯黑萎黄。

总之，色深沉、重晦暗，主内病、重病、久病；色浅光泽明显主外病、轻病、新病；介于枯晦与明润之间者，其病不甚；若病色如云之飞，则病将愈；如博聚凝滞一团，则病进而难治。

三、胃胆疾病与色诊

据临床观察证明，胃下垂患者脸部多呈青褐色，形如豆状，色素的深浅与病程长短有关，其色深者为久病。胆囊炎患者鼻翼两则呈浅黄色或深绿色，豆样，呈椭圆形。

四、小儿疾病与色诊

临床因小儿脉来疾速，难以凭其诊断疾病，帮以察色为主，如面赤多泪，眼泪汪汪为麻疹之前驱症状；面青主惊风；面白为中气不足，多主泄泻吐利；面黄为脾虚久伤或湿热内蕴等，此外，在小儿患急腹症时，面呈灰色；重症白喉患儿呈蜡样苍白。

面部的天庭，是人体头部和面部器官组织的反应区，这一区域如果出现病色，说明头部或面部出现了病变。天庭直下，眉心区域之上的这一块范围，称之为“阙上”，是人体咽喉的反应区。这一区域如果出现病色，则反应咽喉区域器官组织的疾病。两眉之间的这一区域，既称之为“眉心”，又称之为“阙中”，它是肺的外部表现区。如果这一区域出现病色，则说明肺脏的病变。从阙中直下，是鼻的根部，也称为“山根”，古称“下极”，此地是心脏的外部显象区。当此处出现病色时，反应出心脏的内部病变。

从下极直下的部位，古代医家称为“鼻柱”，相家称为“年寿”。鼻柱应当平而直，不宜起节、偏斜、歪曲。鼻柱年寿区的对应内脏是肝脏。肝和胆互为脏腑表里，所以年寿的左右区域，是胆的反应区；年寿的下方，是鼻尖区，古代医家将这一区域称之为“面王”和“明堂”。相家则将它称为“准头”、“土星”和“中岳”。准头的位置处于整个面部的中央，它的五行属性为土，对应于内脏则是脾。准头左右两侧是鼻翼，古代医家称为“方上”，相家则将它们称之为“兰台”

和“廷尉”，脾和胃这一对脏腑互为里表，脾居内而胃处外，所以它们是胃腑的外反对应区。鼻翼的外侧即相家所说的“法令纹”内侧，这一区域有针灸所用的迎香穴，这个区域是大肠的对应区，在横断面上仍然处于面部的中央，所以医经里还是把它称为“中央”。肺、心、肝、脾四个内脏在腹部内，都处于腹膜之中，它们的外部反应区，都居于面部中线上的鼻区。唯独肾脏，由于它在解剖学上居于腹膜后位的脊柱两侧，所以它在面部的对应区也远离于中线，分布于法令纹外侧的大肠区水平线上。此即“挟大肠者，肾也”。肾脏与脐相对，脐在面部的对应区位于两颊肾区的下方。鼻准头水平线的上方，胆区的外下方，所对应的是小肠。此即“面王以上者，小肠也”。准头中线之下是“人中”区，对应于膀胱和繁衍后代的生殖器区。此即“面王以下者，膀胱子处也”。子处，指男女内外生殖器。相家也指出“

人中平浅而且不生胡须者，多主无子。妇人也以人中深长者，善于产育。”

以上重点先介绍五脏六腑在面部的对应反应区，国内近代中医的少数著述者，在标注和解释部位时，可能由于未经师传，或没有经过自己的内功验证，因而有错误的阐述出现，应当引起研究者的注意，以免错讹相传，误了后人，使传统中医这一诊断绝技蒙羞。

望面部诊病法[/B] 父母每天和孩子生活在一起，通过面部观察来测知孩子的健康状况是极为方便的一种方法。有素称望面识病的说法，主要是观察面部的气色，中医说：“看病必察色，察色必观面。”正常人的面色微黄，略红润而有光泽。患病时色泽异常，即是疾病变化的表现，称为病色。望诊对观察孩子健康状况有一定意

以上内容仅为本文档的试下载部分，为可阅读页数的一半内容。如要下载或阅读全文，请访问：<https://d.book118.com/867065135023006026>