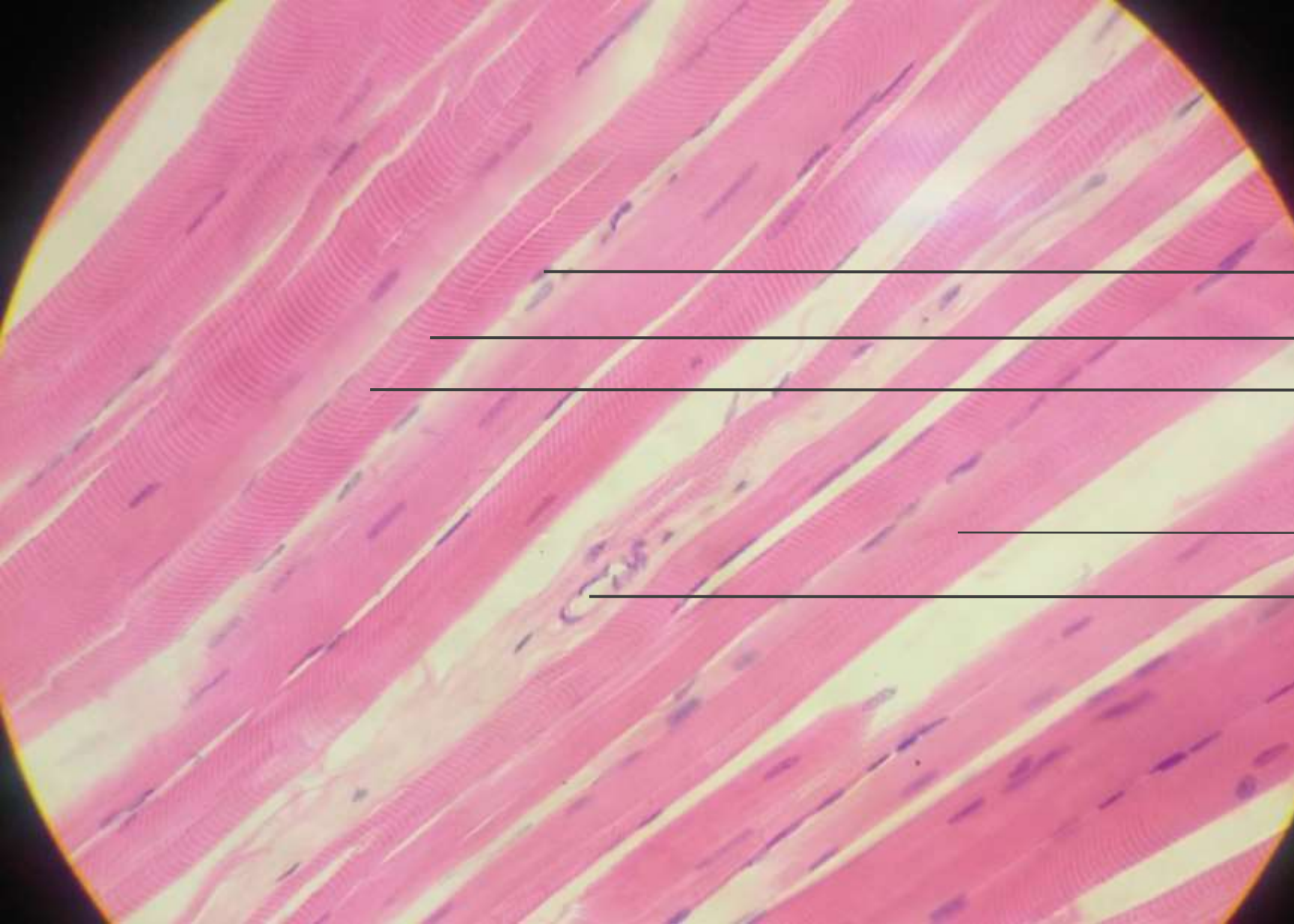


第六章 肌组织
第十章 循环系统

骨骼肌 心肌 平滑肌

心脏 中动/静脉 大动/静脉 小动/静脉 毛细血管



细胞核

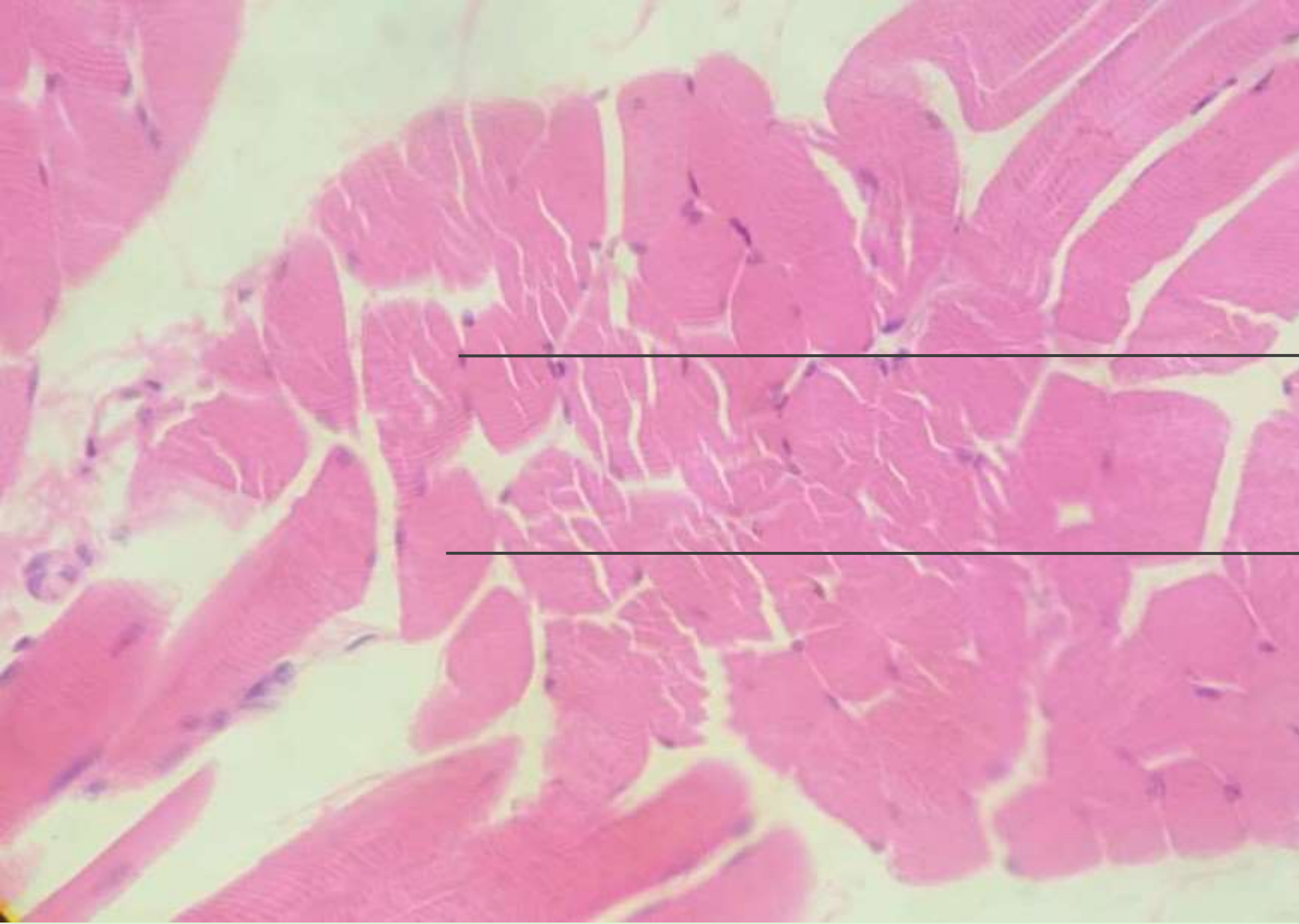暗纹

明纹

肌纤维

血管

骨骼肌纵切面HE染色（400倍）



细胞核

肌纤维

骨骼肌横切面HE染色

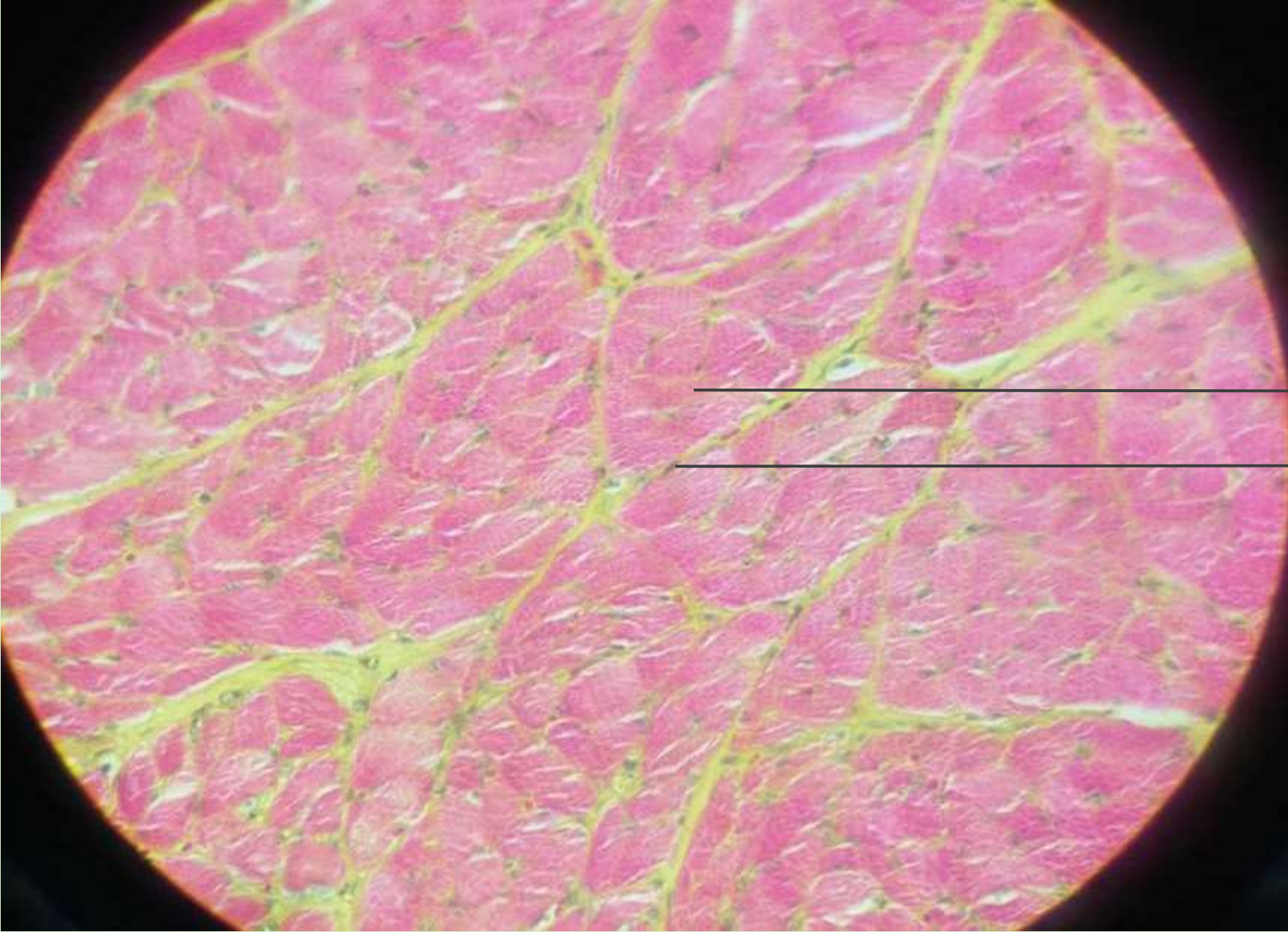


横纹

细胞核

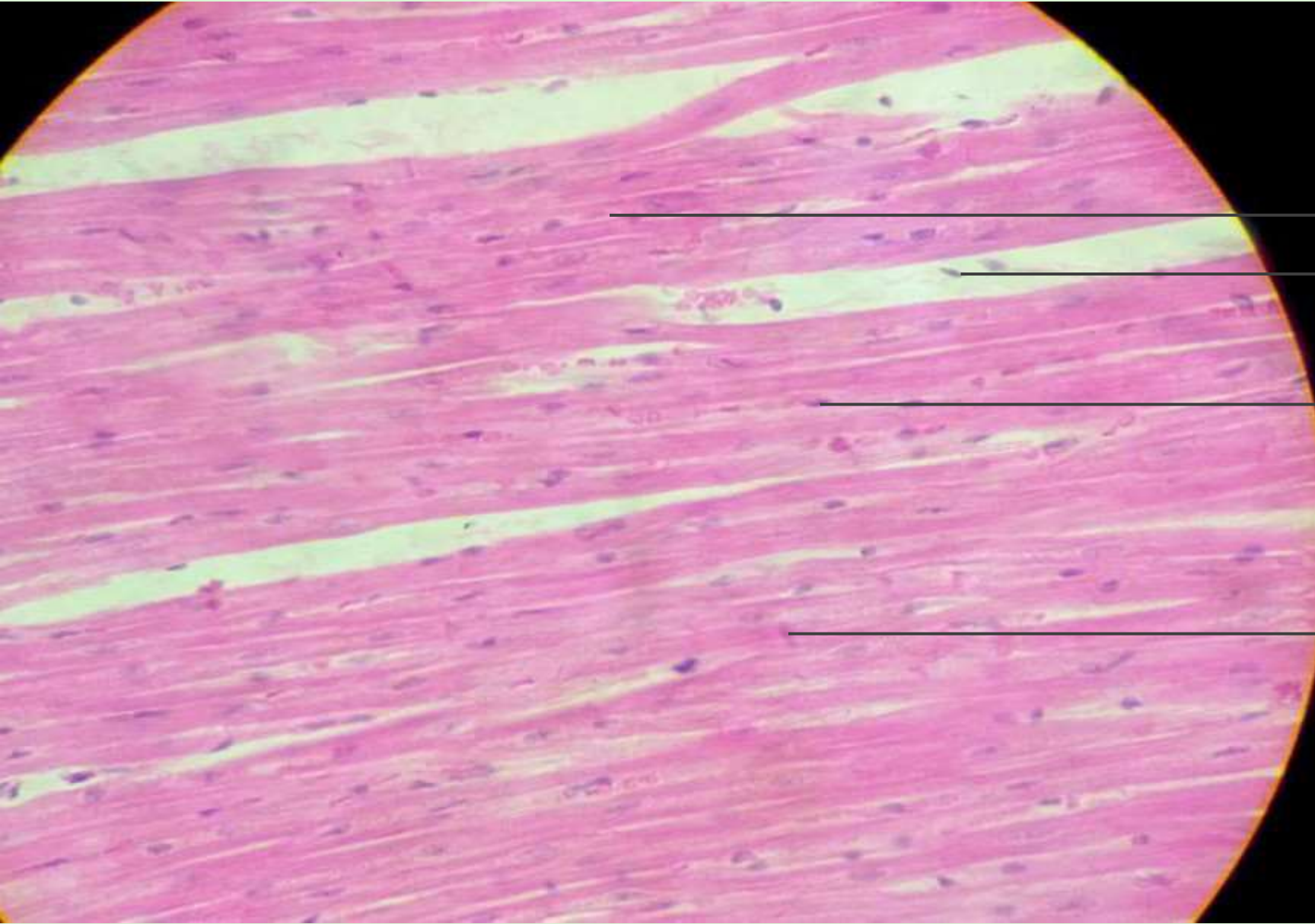
肌纤维

骨骼肌荧光桃红染色（400倍）



肌纤维
细胞核

骨骼肌横切面荧光桃红染色（400倍）



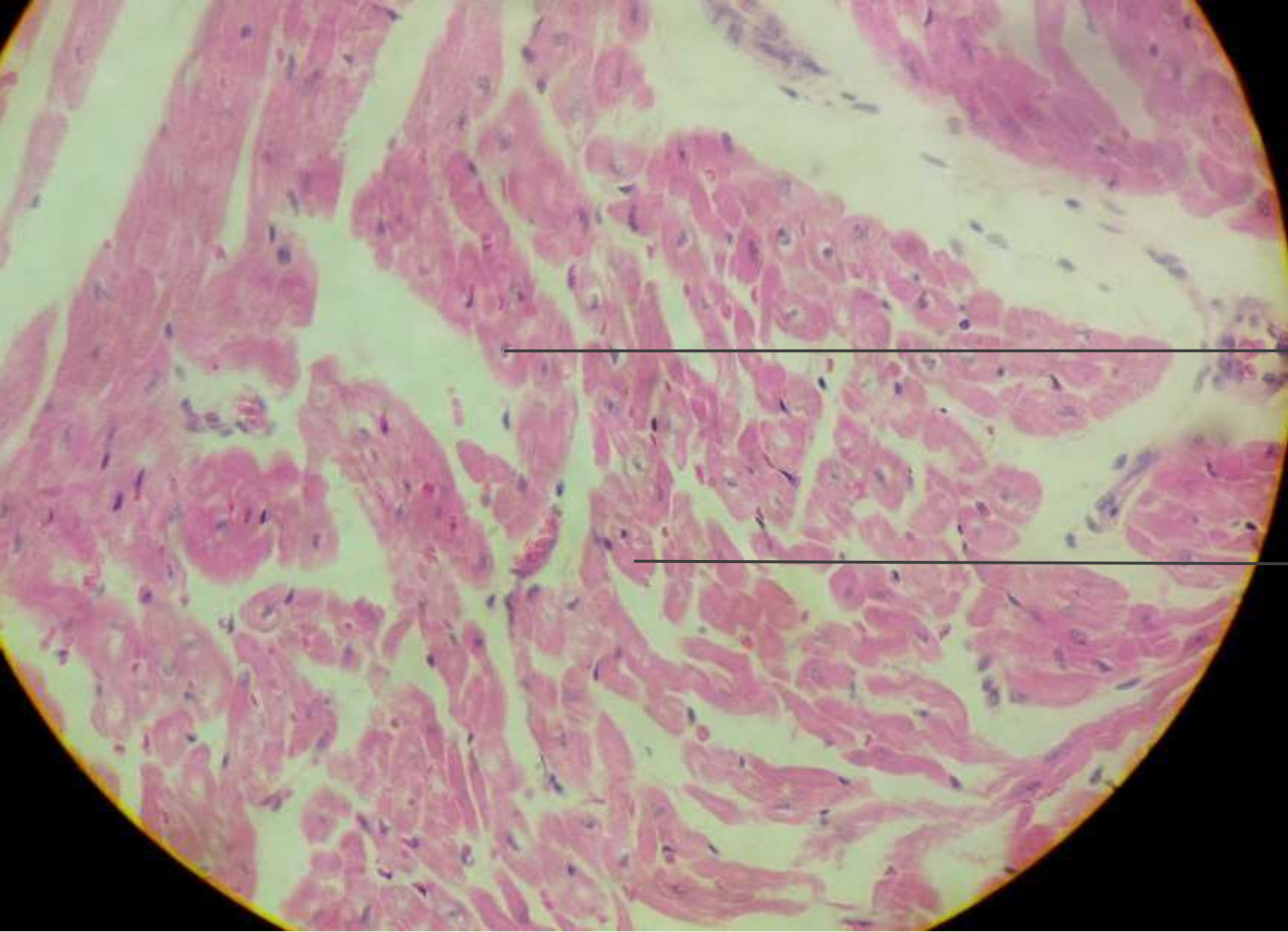
肌纤维

成纤维细胞核

细胞核

闰盘

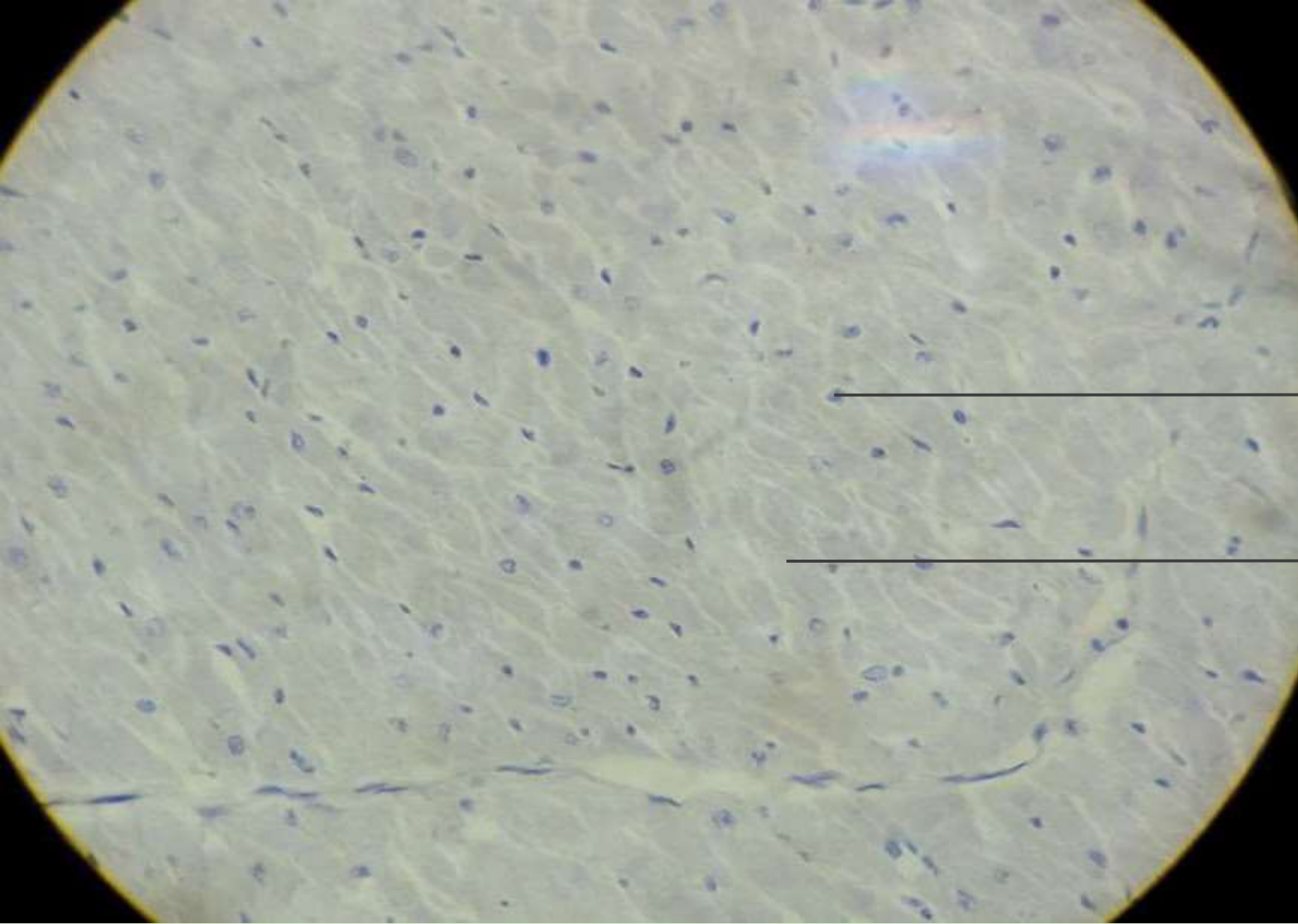
心肌纵切面HE染色（400倍）



细胞核

肌纤维

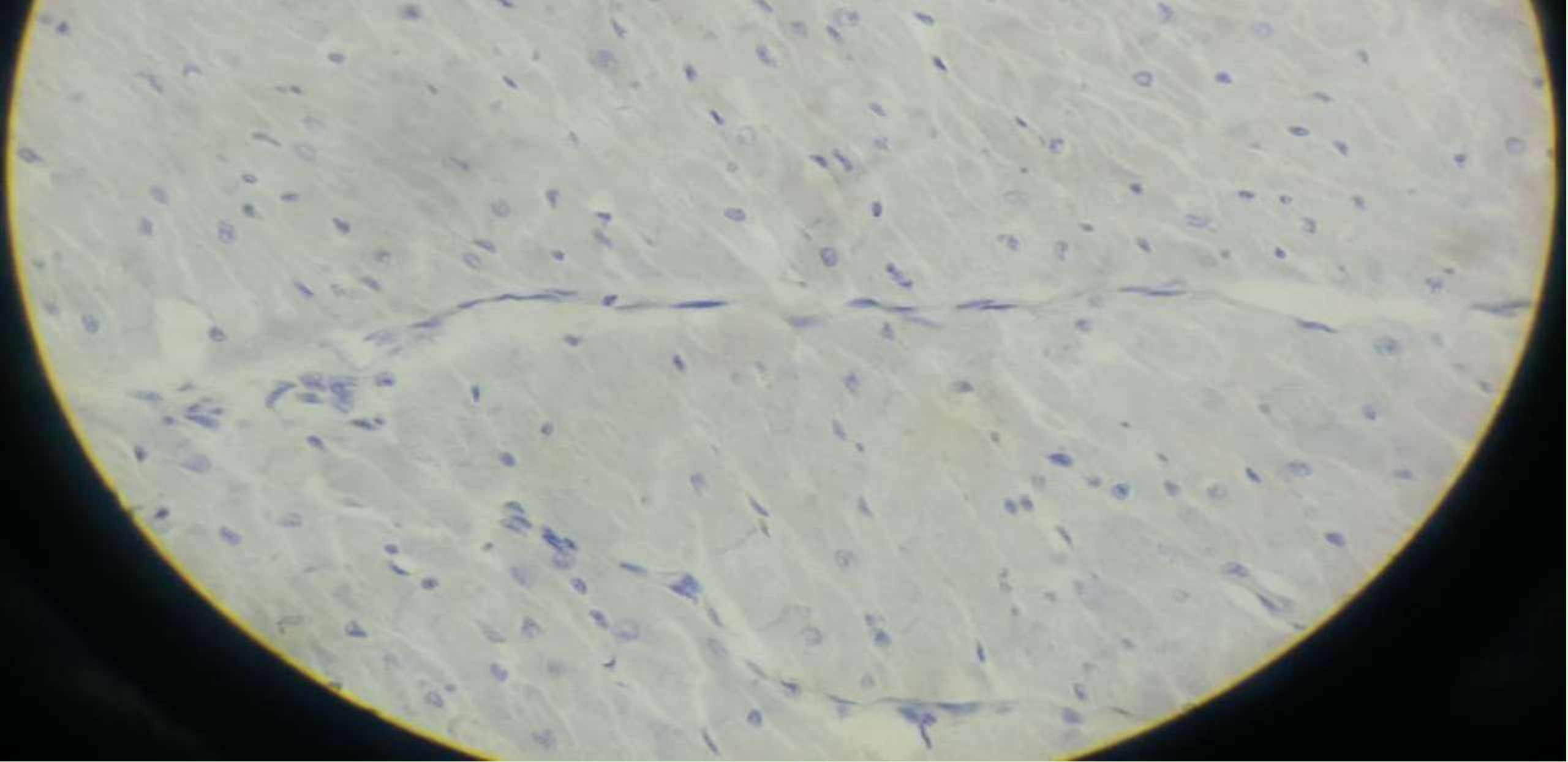
心肌横切面HE染色（400倍）



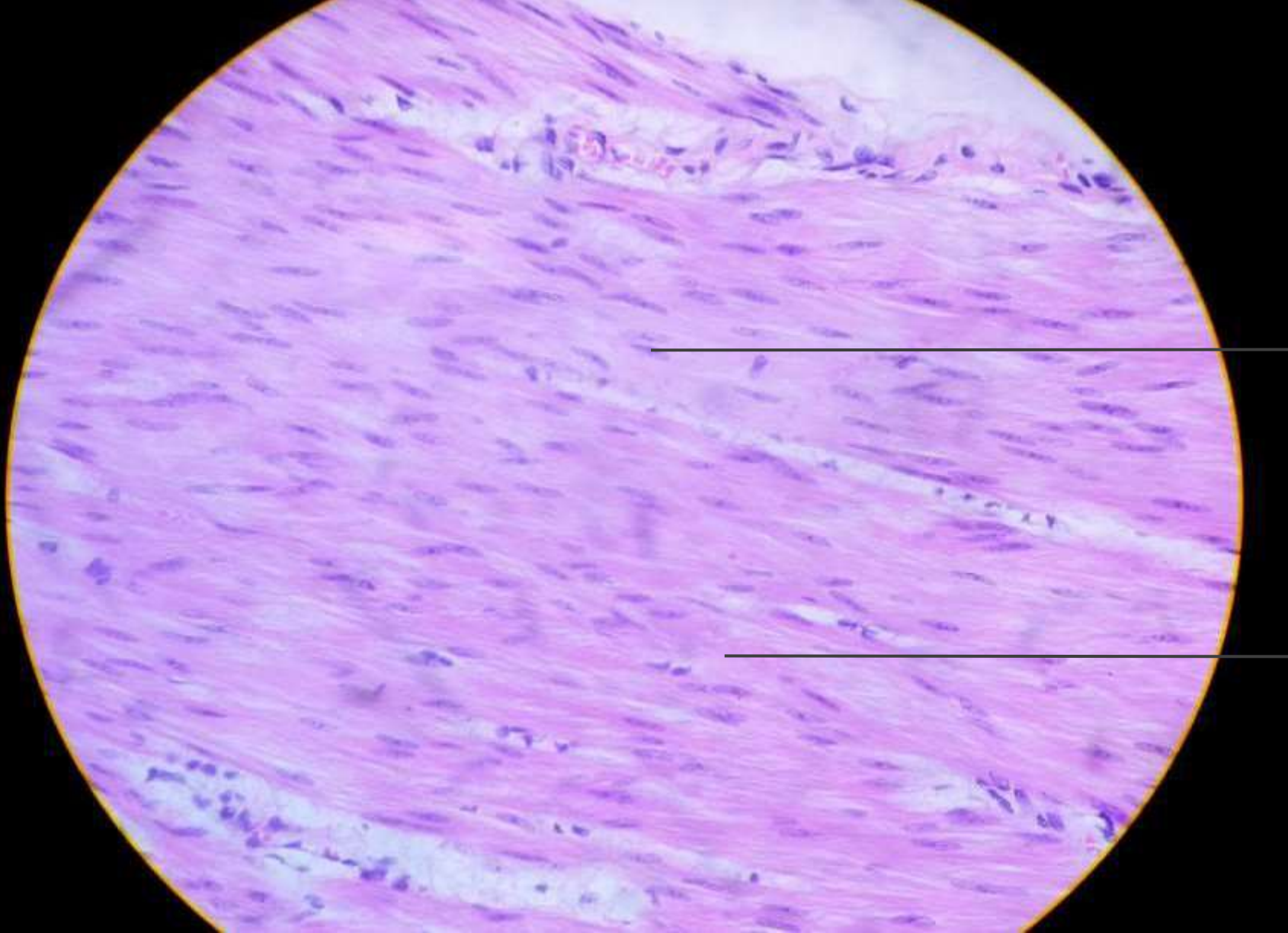
细胞核

肌纤维

心肌铁苏木素染色（400倍）



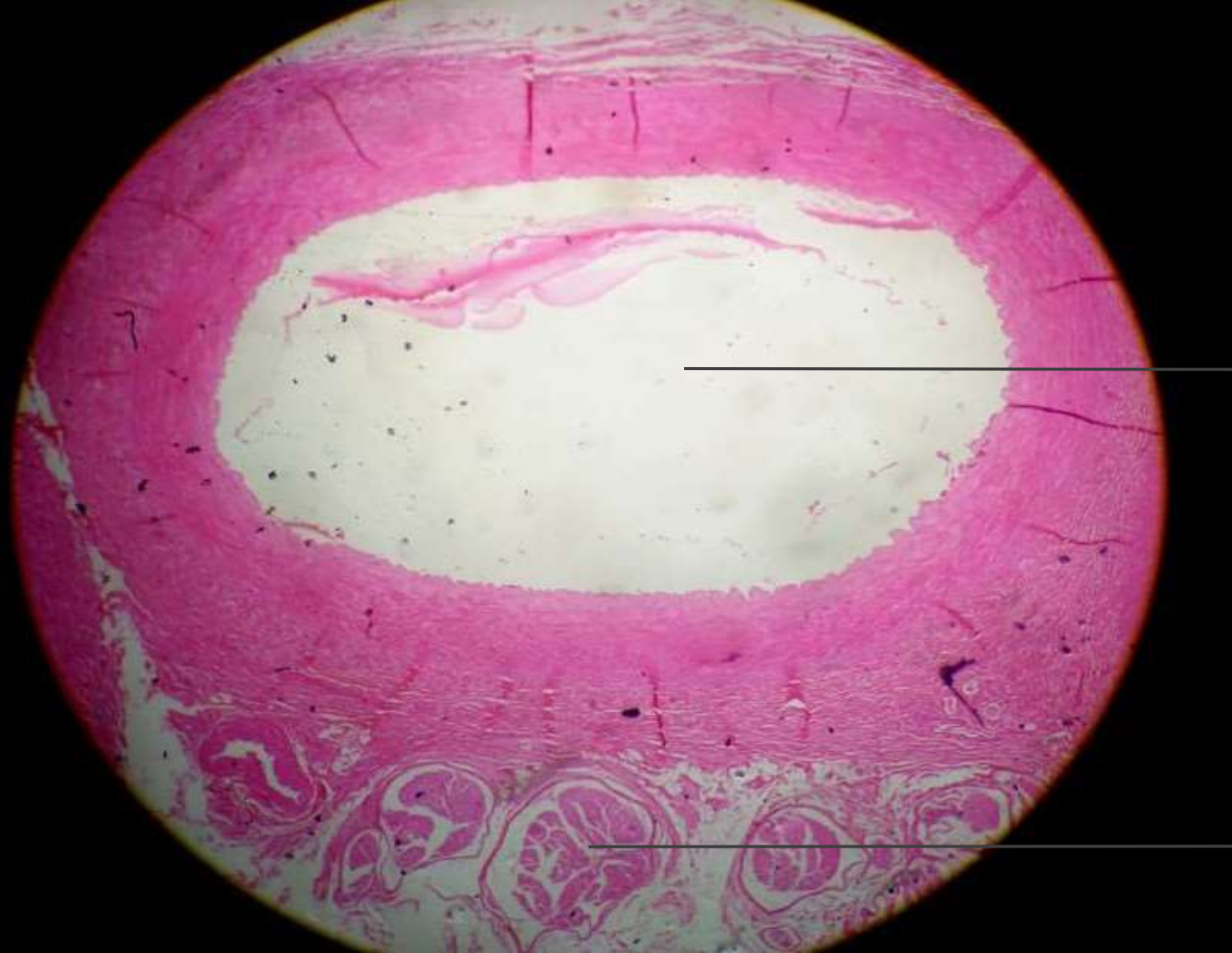心肌铁苏木素染色（400倍）



细胞核

平滑肌纤维

平滑肌纤维纵切面HE染色（400倍）



中动脉

中静脉

中动静脉HE染色（100倍）

以上内容仅为本文档的试下载部分，为可阅读页数的一半内容。如要下载或阅读全文，请访问：<https://d.book118.com/01523000041011114>